

Salpingoophorectomy pada Giant Ovarian Mature Cystic Teratoma disertai Hernia Umbilikal

Rachmatia Ramadanti¹, Yusmaidi²

¹ Fakultas Kedokteran, Universitas Lampung

² Bagian Bedah Digestif, RSUD DR. H. Abdul Moeloek Provinsi Lampung

Abstrak

Giant ovarian cysts merupakan tumor yang memiliki diameter >10 cm pada radiologi. Penjelasan lainnya mengatakan jika besarnya melebihi umbilikal. Gejala pada tumor ini biasanya asimtomatik, tetapi dapat menyebabkan gangguan perut yang tidak spesifik termasuk nyeri, mual, dan muntah. Pada teratoma dapat ditemukan kelenjar sebacea, kelenjar keringat, folikel rambut, jaringan lemak. Pemeriksaan penunjang dapat dilakukan ultrasonografi dan CT-Scan. Tatalaksana dilakukan pembedahan dengan laparotomy atau laparoscopy. Pada kasus ini Nn.S, usia 22 tahun datang dengan keluhan perut membesar sejak 2 tahun yang lalu. Pemeriksaan fisik pasien didapatkan kesadaran kompos mentis. 130/100 mmHg, frekuensi nadi 105x/menit, frekuensi pernafasan 24x/menit, suhu 37,3°C. Pada pemeriksaan abdomen didapatkan pembesaran pada abdomen setara usia kehamilan 9 bulan dengan lingkaran perut 103 cm, bising usus (+) 10x/ menit, pada perkusi didapatkan timpani hingga pekak, pada palpasi teraba keras, nyeri tekan negative. Pemeriksaan CT Scan menunjukkan hasil didapatkan teratoma cukup besar di cavum abdomen yang mendeviasi organ intrabomen ke perifer.

Kata kunci: Giant ovarian mature cysts teratoma, hernia umbilikal, salpingoophorectomy

Salpingoophorectomy on Giant Ovarian Mature Cystic Teratoma with Umbilical Hernia

Abstract

Giant ovarian cysts are tumor which have a diameter > 10 cm in radiology or reaching above the umbilicus. Symptoms of tumor are usually asymptomatic, but can cause nonspecific stomach disorders including pain, nausea, and vomiting. In teratomas can be found sebaceous glands, sweat glands, hair follicles, fatty tissue. Investigations can be performed ultrasonography and CT-Scan. The treatment is performed surgically by laparotomy or laparoscopy. In this case Nn.S, 22 years old came with complaints of an enlarged abdomen since 2 years ago. The physical examination of the patient are compost mentis. Blood pressure 130/100 mmHg, heart rate 105x / minute, respiratory rate 24x / minute, temperature 37.0°C. Examination of the abdomen showed an enlargement of the abdomen equivalent to 9 months gestational age with a 103 cm abdominal circumference, bowel sounds (+) 10x / minute, on percussion tympanic to deaf, found palpation hard palpated, negative tenderness. At CT scan shows that teratomas are quite large in the abdominal cavity which deviates the intrabomen into peripheral organs.

Keywords: Giant ovarian mature cysts teratoma, umbilical hernia, salpingoophorectomy

Korespondensi: Rachmatia Ramadanti, Alamat Jl. Singgalang III no 4 Karang Tengah, Tangerang HP 087898921789, Email: danti.kimdan27@gmail.com

Pendahuluan

Giant ovarian cysts jarang ditemukan baik pada negara maju maupun negara berkembang. Hal tersebut dapat terjadi dikarenakan perkembangan teknologi yang semakin pesat dalam beberapa periode terakhir seperti ultrasound maupun CT scan dan check-up rutin.^{1,2} Definisi dari Giant ovarian cysts masih belum dideskripsikan secara pasti diliteratur. Beberapa penulis menyebutkan giant ovarian cysts merupakan tumor yang memiliki diameter >10 cm pada radiologi. Penjelasan lainnya mengatakan jika besarnya melebihi umbilikal.^{1,3}

Tumor pada ovarium merupakan tumor yang sering ditemukan pada wanita. Teratoma merupakan tumor yang berasal dari sel germinativum, membentuk 15-20% tumor pada ovarium. Tumor ini muncul pada 2 dekade pertama kehidupan, semakin muda usia pasien, semakin besar kemungkinan terjadinya keganasan.^{4,5} Teratoma diklasifikasikan menjadi dua, yaitu mature cystic teratoma, yang merupakan tumor jinak dan imature cystic teratoma, yang merupakan tumor jinak yang agresif. Hampir 90% kasus tergolong pada mature cystic teratoma.⁵ Meskipun dapat terjadi pada rentang usia yang

besar, 80% kasus terjadi pada wanita berusia produktif, sisanya dapat terjadi pada wanita menopause dan bayi baru lahir.⁶ Sekitar 90% mature cystic teratoma bersifat unilateral dan lebih sering ditemukan disebelah kanan. Mature cystic teratoma biasanya mengandung jaringan ektodermal (kulit, otak), mesodermal (otot, lemak), dan endodermal (epitel selaput lendir atau bersilia). Pada pembedahan dapat ditemukan sekresi sebacea, rambut kusut, gigi, fokus tulang, tulang rawan, sarang epitel bronkus atau saluran cerna, dan berbagai sel turunan lainnya.^{4,7}

Pada penelitian yang dilakukan oleh Shi XX et al (2016) didapatkan pada bagian permukaan jaringan ditutupi oleh epitel squamous matur disertai rambut. Selain itu ditemukan pula kelenjar sebacea, kelenjar keingatan, folikel rambut, jaringan lemak. Jaringan lain yang ditemukan seperti jaringan otak, neuraltube, ganglion, lamellar corpuscle, jaras saraf, otot skeletal, bone dengan rongga marrow cavity, cartilage dengan rongga marrow, jaringan bone marrow, pembuluh darah yang tidak normal, otot polos, and epidermal.⁸

Mature cystic teratoma ditemukan secara tidak sengaja pada 25% kasus pada saat pemeriksaan fisik, pemeriksaan radiologi, maupun pada saat operasi pelvicoabdominal.⁵

Pada mature cystic teratoma biasanya tidak menunjukkan gejala tetapi dapat menyebabkan gangguan perut yang tidak spesifik termasuk nyeri, mual, dan muntah. Dalam sebagian besar kasus hadir tanpa gejala, sehingga membuat diagnosis pada tahap awal lebih sulit.⁹ Keluhan yang sering terjadi pada 44,1% kasus adalah nyeri pada abdomen bawah.⁵ Meskipun terdapat gejala seperti nyeri perut, distensi abdomen, dan regulasi menstrual, sebagian besar kasus mature cystic teratoma ditemukan secara tidak sengaja. Gejala lain dapat ditemui tergantung dari jaringan yang terkena. Contohnya pada struma ovarii, akan memunculkan gejala yang berhubungan dengan disfungsi thyroid.¹⁰

Pada penelitian yang dilakukan oleh Tuczak dan Baglaj pada tahun 2018, dari 55 pasien yang mengalami mature cystic teratoma semuanya menyatakan menstruasi normal, namun 30,7% mengalami sakit pada saat

menstruasi.¹¹

Radiologi dapat memberikan informasi tentang struktur massa, yang dapat terdiri dari 2 jenis: padat atau kistik. Ultrasonografi (US), CT, dan pencitraan resonansi magnetik berkontribusi untuk mendeteksi 3 komponen tipe padat (komponen tissular, lemak, dan kalibrasi) dan untuk mengidentifikasi tipe kistik (dengan atau tanpa komponen lemak atau kalsium). Tipe kistik dapat berisi peningkatan septasi.¹² Ultrasonografi adalah prosedur investigasi yang dapat digunakan untuk wanita dari segala usia karena sangat baik dan non-invasif. CA125, CA91-9, dan alpha-fetoprotein, yang digunakan untuk deteksi dini dan karakterisasi massa ovarium.⁵

Keuntungan MRI dibandingkan dengan ultrasonografi adalah bayangan hyperechoic pada ultrasonografi merupakan gema yang dibentuk oleh superposisi dari banyak komponen. Tidak jelas apakah ada lemak di dalam globule, sementara MRI dapat menentukan apakah ada lemak atau tidak di globule.¹³

Tidak terdapat pemeriksaan spesifik untuk tumor marker namun mature cystic teratoma pada berbagai studi menyebutkan terdapat kenaikan pada serum CA 19-9,¹⁰ namun pada beberapa penelitian tidak ditemukan hubungan antara ukuran tumor, usia, dan kenaikan CA 19-9.^{14,15}

Komplikasi pada mature cystic teratoma dapat berupa torsio, infeksi, dan degradasi keganasan. Torsio pada mature cystic teratoma lebih sering terjadi pada tumor berukuran intermediet, insidensinya dapat mencapai 3-16% dari kasus.¹⁰

Meskipun mature cystic teratoma paling sering terjadi di ovarium, tetapi terdapat beberapa kasus yang terjadi di extragonadal, terutama di omentum sebagai tempat paling umum terjadinya mature cystic teratoma ekstragonadal.¹⁶ Ada tiga teori yang diusulkan mengenai etiologi terjadinya mature cystic teratoma situs extragonadal: (1) teratomas primer yang berasal dari sel germinal yang terlantar; (2) teratoma berkembang dalam ovarium supernumerary, dan (3) autoamputasi dari teratoma ovarium ke situs extragonadal.¹⁷

Tatalaksana pada teratoma tergantung pada gejala dan ukuran dari tumor.

Manajemen konservatif dan pembedahan biasanya dipilih sebagai penanganan, termasuk cystectomy atau oophorectomy.¹⁸ Ada kontroversi di kalangan ginekolog dalam hal pendekatan bedah terbaik untuk mengelola mature cystic teratoma. Terdapat uji klinis komparatif yang dirancang dengan baik untuk mendefinisikan kriteria untuk melakukan pemilihan teknik tertentu dalam pembedahan, sehingga mengakibatkan terdapat berbagai variasi dalam praktik bedah.¹⁹ Cystectomy atau oophorectomy dapat dilakukan sebagai terapi mature cystic teratoma untuk menghilangkan tumor, mencegah komplikasi, dan meminimalkan malignancy, namun cystectomy sering disebut-sebut memungkinkan timbulnya rekurensi pada ovarium yang terkena.¹⁰

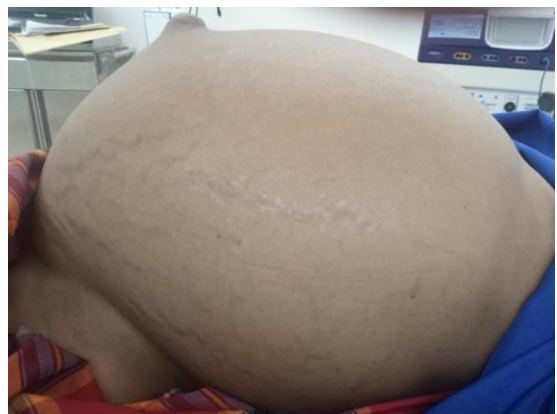
Berbagai pendekatan dan prosedur dipekerjakan; Namun, pendekatan Laparotomi telah menjadi yang paling populer dan secara luas dipraktikkan dalam dua dekade terakhir.¹⁹ Jika dibandingkan dengan laparotomi, laparoscopy lebih menguntungkan dalam segi waktu rawat di rumah sakit, karena menjadi lebih singkat. Namun, kerugian dari laparoscopy memungkinkan tumpahan cairan dari kista ke dalam abdomen sehingga dapat menyebabkan chemical peritonitis atau dapat pula terjadi penyebaran dari sel ganas intraabdominal pada kasus teratoma ganas.¹⁰

Kasus

Nona S, usia 22 tahun, Islam, belum menikah, suku Jawa, tinggal di Pringsewu, datang ke Rumah Sakit Abdul Moeloek pada tanggal 19 November 2019, diantar oleh keluarganya datang dengan keluhan perutnya semakin membesar setiap harinya. Keluhan dirasakan lebih kurang sejak 2 tahun yang lalu. Pasien mengeluhkan jika perutnya semakin lama semakin membesar dan perbesaran terlihat signifikan semenjak 6 bulan sebelum masuk rumah sakit, pasien mengeluhkan terkadang merasakan mual namun tidak disertai dengan muntah, pada awalnya pasien sempat mengalami penurunan nafsu makan, dikarenakan jika pasien selesai makan pasien merasa sesak pada dada dan perut terasa sebah. Oleh karena itu pasien sering merasa lemas karena asupan makanan yang kurang, namun pada saat dilakukan wawancara nafsu

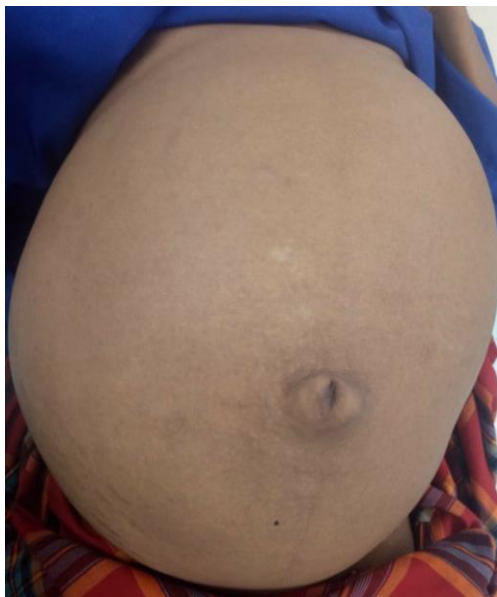makan pasien tidak mengalami masalah, keluhan seperti sesak pada dada, nyeri pada perut, dan perut begah tidak terlalu dirasakan oleh pasien. Pasien mengatakan jika berat badannya mengalami peningkatan sebanyak 8 kg dalam 6 bulan terakhir, tidak terdapat keluhan pada BAB dan BAK. Pasien mengaku jika setiap bulannya menstruasi secara teratur, dengan durasi selama 1 minggu dan jumlah ± 50 cc per harinya.

Pemeriksaan fisik pasien didapatkan kesadaran kompos mentis. Tekanan darah 130/100 mmHg, frekuensi nadi 105x/menit, frekuensi pernafasan 24x/menit, suhu 37,3°C. Status generalis pasien didapatkan kepala, mulut, leher, jantung, dan paru pasien dalam batas normal. Pada pemeriksaan abdomen didapatkan perbesaran pada abdomen setara usia kehamilan 9 bulan dengan lingkaran perut 103 cm, bising usus (+) 10x/menit, pada perkusi didapatkan timpani hingga pekak, pada palpasi teraba keras, nyeri tekan negatif (**gambar 1&2**). Pemeriksaan ekstremitas dan neuromuskular dalam batas normal.

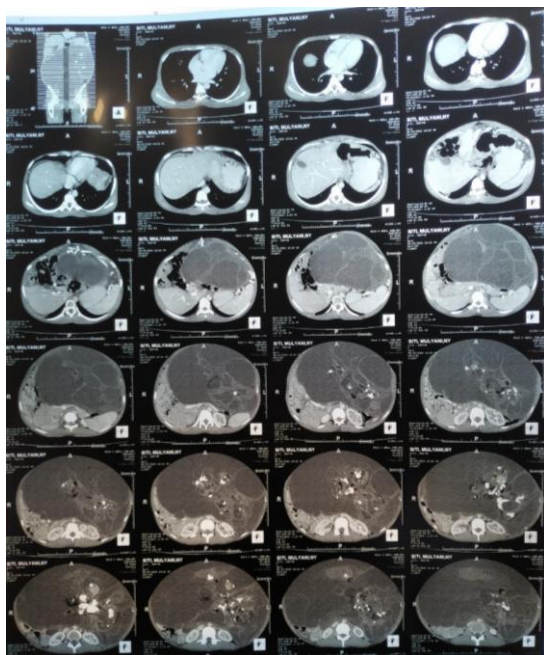


Gambar 1. Pemeriksaan fisik, inspeksi abdomen dari sisi lateral

Pemeriksaan penunjang, didapatkan tes urin untuk kehamilan negatif dan pada pemeriksaan USG tidak terdapat kehamilan pada intrauterin, hanya ditemukan asites masif intraabdominal. Pemeriksaan CT Scan menunjukkan hasil didapatkan teratoma cukup besar di cavum abdomen yang mendeviasi organ intrabdomen ke perifer (**gambar 3**)



Gambar 2. Pemeriksaan fisik, inspeksi abdomen dari sisi anterior



Gambar 3. Hasil CT Sacan regio abdomen

Setelah dilakukan perencanaan secara multidisiplin, pasien dipersiapkan untuk operasi laparotomy. Pasien diberikan obat pencahar satu hari sebelum operasi berupa dulcolac suppositoria pada pagi dan sore hari agar usus menjadi kosong. Operasi dilakukan pada tanggal 21 November 2019, pasien dimasukkan ke ruang operasi. Direncanakan operasi menggunakan teknik laparotomy yaitu salpingoophorectomy. Anastesi yang diberikan

merupakan anastesi regional berupa epidural anastesi pada L3-L4. Setelah dilakukan aseptik dan antiseptik, dilakukan insisi mediana dari 5 jari dibawah xipoides sampai 4 jari diatas sympisis pubis, insisi diperdalam hingga cavum abomen. Ditemukan tumor yang berasal dari ovarium kiri, dilakukan salpingoophorectomy dan reseksi tumor, ditimbang tumor seberat 25 kg (**gambar 4**), diperiksa jaringan ke laboratorium patologi anatomi (PA). Terdapat hernia umbilical yang berasal dari omentum dan dilakukan insisi umbilical untuk mengelurkan omentum (**gambar 5**). Perdarahan dirawat, dibersihkan cavum intraabdominal dan dilakukan pengendalian hemostasis (**gambar 6**). Setelah dipastikan tidak terdapat perdarahan lainnya, dilakukan pemasangan drain dan penjahitan dengan teknik jelujur (**gambar 7**).

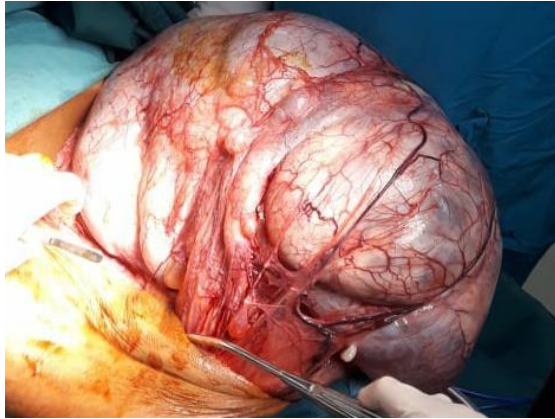
Setelah terapi pembedahan, pasien dirawat selama 4 hari di Rumah Sakit Abdul Moeloek Bandar Lampung dan mendapatkan terapi IVFD RL XX tpm, ceftriaxone 1 gram tiap 12 jam, ketorolac 30 mg tiap 12 jam, Laxadine syrup 1 cth tiap 8 jam. Setelah hari ke-4 perawatan pasien dinyatakan boleh pulang.

Sembilan hari setelahnya, hasil PA menerangkan bahwa pada makroskopis diterima 1 potongan jaringan berkulit ukuran 4x3x2cm, kenyal, padat, putih abu-abu bercak hitam. Pada lamelasi massa padat putih abu-abu, bercak hitam. Dari jaringan yang diberikan didapatkan jaringan diselubungi oleh epitel pipih, kuboid selapis terdiri dari korteks stromaitosi, jaringan otot, jaringan otak, pembuluh darah, hiperemi, jaringan ikat fibrokolagen, jaringan lemak, diinfiltrasi ringan sel radang kronik, pigmen coklat dengan kesan mengarah pada suatu teratoma matur.

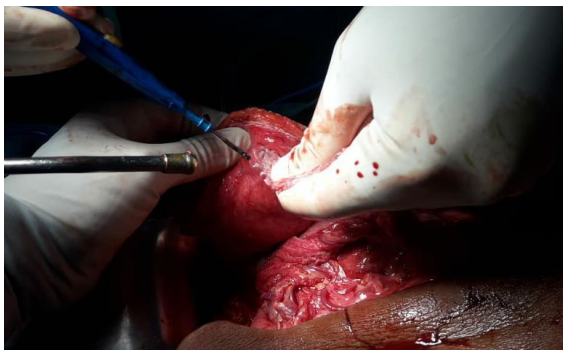
Pembahasan

Pada pasien ini, diagnosis ditegakkan berdasarkan anamnesis, pemeriksaan fisik dan pemeriksaan penunjang. Pada penelitian yang dilakukan oleh Snir OL *et all*, dari 21 kasus teratoma 61,5% diantaranya merupakan mature cystic teratoma, dengan distribusi usia 9-68 tahun (rata-rata = 35 tahun).²⁰ Meskipun dapat terjadi pada pasien dengan usia berapa pun, namun insiden puncak dilaporkan terjadi pada usia reproduktif.²¹ Pada kasus, diketahui

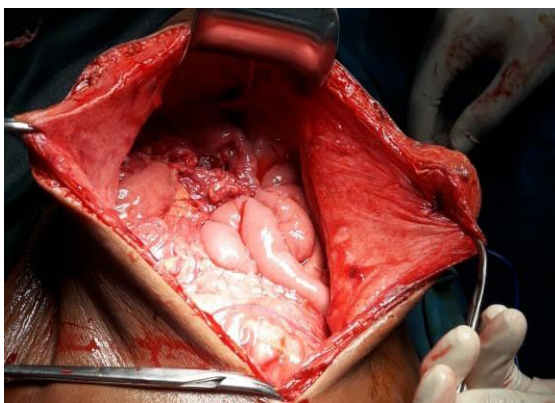
bahwa mature cystic teratoma ini terjadi pada wanita yang memiliki usia reproduktif, usia pasien saat terdiagnosis yaitu 22 tahun.



Gambar 4. Massa pada cavum abdomen



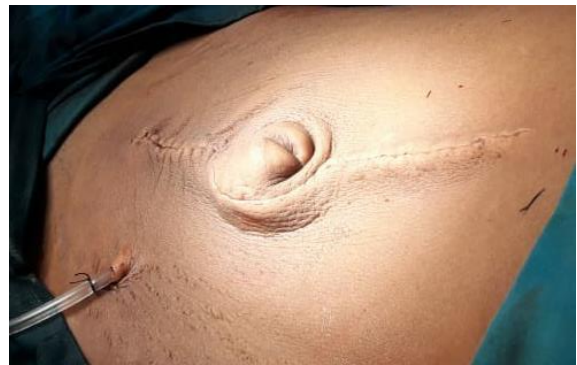Gambar 5. Hernia, dilakukan insisi



Gambar 6. Gambaran abdomen post pengangkatan massa

Menurut teori pada anamnesis, gejala tumor ovarium bergantung pada ukuran dari tumor itu sendiri. Gejala pada tumor dengan ukuran rata-rata 7,5 cm berbeda dengan gejala pada tumor dengan ukuran 15,3 cm. Pada usia

di bawah 10 tahun dan 10-19 tahun, kebanyakan pasien didiagnosis karena gejala seperti sakit perut dan teraba massa (88,9% dan 72,4%, masing-masing). Namun, mayoritas pasien pada usia 20 tahun keatas disajikan tanpa gejala.²¹ Gejala dapat disertai dengan beberapa keluhan penyerta berupa orthopnea/dyspnea, takikardi, *abdominal compartment syndrome* seperti nyeri pada bagian perut, mual, dan muntah.²² Pada kasus pasien, keluhan berupa penambahan ukuran perut tanpa disertai dengan dyspnea maupun abdominal pain, namun beberapa bulan sebelumnya pasien memiliki keluhan berupa mual tanpa disertai muntah dan perut sebah terutama setelah makan.



Gambar 7. Dilakukan penjahitan dengan teknik jelujur

Dalam pencitraan, MCT memiliki spektrum yang luas mulai dari massa kistik murni hingga massa kistik kompleks dengan komponen padat yang cukup kuat. Teratomas ovarium biasanya kebetulan terdeteksi sebagai massa heterogen melalui ultrasonografi (US). Meskipun komponen lemak tampaknya *hyperechogeneous*, tidak selalu mudah untuk membedakannya dari kista haemorrhagic kompleks. Namun, beberapa tanda radiologi, seperti *dot-dash* dan *tip of the iceberg signs*, memungkinkan ahli radiologi mendiagnosis teratoma secara sonografi.²³ Selain deteksi lemak, petunjuk lain seperti *fat-fluid level*, *floating ball sign*, *palm tree-like protrusion* dan *reversed chemical shift artefact* dapat dilihat. Temuan radiologis ini membantu ahli Radiologi untuk membangkitkan diagnosis yang benar dari MCT. Setiap tanda Radiologi adalah deskripsi dari penampilan patologis tertentu

dan mencerminkan kombinasi yang berbeda dari komponen histologis. Memahami temuan yang tidak lazim serta tanda klasik dengan pengetahuan dasar tentang patologis, memungkinkan diagnosis yang lebih akurat dan memandu pada pengobatan yang adekuat.²⁴

Dilakukan operasi dengan metode laparotomy dikarenakan ukuran tumor yang besar. Beberapa referensi telah merekomendasikan bahwa 10 cm digunakan sebagai ukuran cut-off untuk laparotomi. Selain hal yang disebutkan diatas, indikasi dilakukannya laparotomy adalah ada bukti komponen padat dalam massa tumor dan kecurigaan keganasan serta kista bilateral.²⁵ Oophorectomy adalah prosedur standar penangkatan teratoma pada wanita pasca-menopause. Pada kasus anak dan perempuan muda cystectomy menjadi pilihan pertama karena meskipun pada teratoma berukuran besar, ada sekitar 3,7 cm³ volume ovarium fungsional yang ditemukan melalui sonography pasca operasi. Namun pada kasus ini dilakukan salpingoophorectomy karena tidak memungkinkan dilakukan cystectomyis mengingat ukuran dan keterlihatan tumor pada ovarium sehingga perlunya pengangkatan ovarium dan tuba falopii pada kasus ini.

Salah satu komplikasi dari masa pada adnexa adalah terbentuknya fistula dan hernia. Meskipun jarang terjadi, sebuah fistula antara massa ovarium primer dan struktur yang berdekatan dapat hadir sebagai konsekuensi dari ruptur abses akibat pertumbuhan tumor jinak ataupun ganas, endometrosis, atau proses extraovarium seperti diverticulitis. Lesi metastasis dari tumor ovarium dapat ditemukan di hernia inguinalis, tetapi herniasi tumor ovarium jarang terjadi. Hernia umbilical juga dapat disebabkan karena lesi ini. Kasus langka herniasi internal melalui ligamentum yang luas telah dilaporkan.²⁶ Wolfson dkk pada tahun 1991 melaporkan jika kasus benign cystic teratoma yang bermanifestasi sebagai hernia umbilical ditangani dengan teknik herniorrhaphy.²⁷ Pada operasi terbuka perbaikan hernia, perdebatan yang sering terjadi adalah penggunaan mesh, meskipun bukti yang cukup konklusif menunjukkan bahwa penggunaan mesh dapat mengurangi tingkat kekambuhan hernia, pada

kenyataannya 50% operasi elektif di Amerika Serikat untuk perbaikan hernia umbilical di dilakukan dengan menggunakan teknik primer (jahitan).²⁸

Mature cystic teratoma memiliki ukuran yang lebih kecil (rata-rata 7 cm) dibandingkan dengan imature cystic teratoma (14-25 cm). Meskipun jarang, mature cystic teratoma ini dapat memiliki diameter lebih dari 10 cm. seperti yang terdapat pada penelitian Snir OL *et all* didapatkan ukuran antara 4 cm hingga 14 cm pada mature cystic teratoma.^{4,7,19} Kasus ini tergolong jarang karena didapatkan ukuran dari mature cystic teratoma diatas rata-rata, yaitu 28 cm.

Ringkasan

Anamnesis dari pasien, pemeriksaan fisik dan pemeriksaan penunjang dapat dijadikan acuan sebagai dasar diagnosis didapatkan keluhan perutnya semakin membesar setiap harinya. Terkadang pasien merasakan mual namun tidak disertai dengan muntah. Terdapat penurunan nafsu makan, badan lemas, sesak pada dada dan perut terasa sebah. Terdapat peningkatan 8 kg dalam 6 bulan terakhir, tidak terdapat keluhan pada BAB dan BAK. Pasien mangaku jika setiap bulannya menstruasi secara teratur, dengan durasi selama 1 minggu dan jumlah ±50 cc perharinya.

Pemeriksaan fisik pasien didapatkan kesadaran kompos mentis. Tekanan darah 130/100 mmHg, frekuensi nadi 105x/menit, frekuensi pernafasan 24x/menit, suhu 37,3°C. Status generalis pasien didapatkan kepala, mulut, leher, jantung, dan paru pasien dalam batas normal. Pada pemeriksaan abdomen didapatkan perbesaran pada abdomen setara usia kehamilan 9 bulan dengan lingkar perut 103 cm, bising usus (+) 10x/ menit, pada perkusi didapatkan timpani hingga pekak, pada palpasi teraba keras, nyeri tekan negative. Pemeriksaan ekstremitas dan neuromuscular dalam batas normal.

Pada pemeriksaan penunjang, didapatkan tes urin untuk kehamilan didapatkan negatif dan pada pemeriksaan USG tidak terdapat kehamilan pada intrauterin, hanya ditemukan asites masif intraabdominal. Pemeriksaan CT Scan menunjukkan hasil didapatkan teratoma cukup besar di cavum

abdomen yang mendevasi organ intrabomen ke perifer.

Operasi dilakukan menggunakan teknik laparotomy dengan hasil adanya masa berukuran 28 cm dengan berat 25kg dan terdapat hernia umbilikalis yang berasal dari omentum. Setelah 4 hari menunjukkan kondisi yang stabil pasien dipulangkan. Sembilan hari setelah dilakukan operasi hasil PA keluar dan didapatkan jaringan diselubungi oleh epitel pipih, kuboid selapis terdiri dari korteks stromaitosi, jaringan otot, jaringan otak, pembuluh darah, hiperemi, jaringan ikat fibrokollagen, jaringan lemak, diinfiltrasi ringan sel radang kronik, pigmen coklat dengan kesan mengarah pada suatu teratoma matur.

Simpulan

Telah ditegakkan diagnosis Mature Cystic Teratoma disertai dengan hernia umbilikal pada pasien wanita usia 22 tahun berdasarkan anamnesa, pemeriksaan fisik dan penunjang serta telah diberi penatalaksanaan yang sesuai dengan evidence based medicine yaitu laparotomy. Pasien sudah tidak mengalami keluhan setelah dilakukannya operasi.

Daftar Pustaka

1. Bhasin SK, Kumar V, Kumar R. Giant Ovarian Cyst : A Case Report. *JK Science*. 2014;16(3): 131–133.
2. Agrawal SP, Rath SK, Aher GS, Gavali UG. Large Ovarian Tumor : A Case Report. *IJSS*. 2015;3(3):143–145.
3. Fatema N, Badi MMA. Case Report A Postmenopausal Woman with Giant Ovarian Serous Cyst Adenoma : A Case Report with Brief Literature Review. *Hindawi*. 2018; 3: 1–4.
4. Crum C, Lester S, Cotran R. 2007. Sistem genitalia perempuan dan payudara, dalam: Buku Ajar Patologi edisi 7. Jakarta: EGC
5. Fayez I, Khreisat B, Athamneh T, Omoosh R, Daibes MA. Multiple Bilateral Ovarian Mature Cystic Teratomas with Ovarian Torsion: A Case Report. *OMJ*. 2018; 33(2): 163–166.
6. Kim MS, Choi CH, Lee JW, Kim BG, Bae DS, Kim TJ. Comparison between Laparoendoscopic Single - Site and Conventional Laparoscopic Surgery in Mature Cystic Teratoma of the Ovary. *Wolters Kluwer*. 2019; 8(3): 155–159.
7. Der E, Seidu S. Case Report of Three Immature Cystic Teratomas in Northern Ghana. *Hindawi*; 2019: 1–5.
8. Shi XX, Shen H, Chen T, Pan ZY, Wu XF, Zou ZN, et al. Mature Cystic Teratoma of the Ovary With Three Kinds of Entire Gastrointestinal Wall and Complete Bronchial Structure in a Pregnant Woman. *Int J Surg Pathol*. 2016;24(5):428-430.
9. Hoang VT, Trinh CT, Le TB, le TK. Recurrence of retroperitoneal mature cystic teratoma in an adult: A case report. *Radiol Case Rep*. 2019;14(6):692-696
10. Ozer A, Kiran H. Analysis of the factors determining the type of surgical procedure in mature cystic teratomas. *Via Medica*. 2017; 88(3): 134-137
11. Łuczak J, Baglaj M. Ovarian teratoma in children: a plea for collaborative clinical study. *BMC*. 2018; 75(11): 1-8
12. Grandjean, Danse E, Thys F, Cosyns JP, Wese FX. 2011. Secondary retroperitoneal teratoma. *JBR-BTR*; 2011;94(6):336-338.
13. Wang A, Shu Y. Mature ovarian cystic teratoma with “sack of marbles” appearance on magnetic resonance imaging. *Medicine*. 2019; 93(31):1-3
14. Ugur MG, Ozturk E, Balat O, Dikensoy E, Teke S, Aydin A. Do high levels of CA 19-9 in women with mature cystic teratomas of the ovary warrant further evaluation? *Eur J Gynaecol Oncol*. 2012; 33(2): 207–210
15. Cho HY, Kim K, Jeon YT, Kim YB, No JH. CA19-9 elevation in ovarian mature cystic teratoma: discrimination from ovarian cancer - CA19-9 level in teratoma. *Med Sci Monit*. 2013;19:230-235.
16. Peterson WF, Prevost EC, Edmunds FT, Hundley JM, Morris FK. Benign cystic teratomas of the ovary: a clinicostatistical study of 1,007 cases with a review of the literature. *American Journal of Obstetrics & Gynecology*. 1955; 70(2): 368–382.
17. Pensabene M, Girgenti V, Cimador M, Voti GL, Rodolico V, Siracusa F. Case Report. An Uncommon Case of Adolescent Ovarian

- Teratoma Incarcerated in Inguinal Hernia. Hindawi Publishing Corporation; 2016: 1-5
18. Nishioka K, Furukawa N, Noguchi T, Kajihara H, Horie K. Case Report Immature Teratoma after Three Laparoscopic Resections for Mature Cystic Teratomas. Hindawi Publishing Corporation; 2014:1-4
 19. Sinha A, Ewies AAA. Review Article Ovarian Mature Cystic Teratoma: Challenges of Surgical Management. Hindawi Publishing Corporation; 2016: 1-6.
 20. Snir OL, DeJoseph M, Wong S, Buza N, Hui P. Frequent homozygosity in both mature and immature ovarian teratomas: a shared genetic basis of tumorigenesis. *Modern pathology*; 2017;30(10):1467-1475.
 21. Kim MJ, Kim NY, Lee DY, Yoon BK, Choi DS. Clinical characteristics of ovarian teratoma: age-focused retrospective analysis of 580 cases. *AJOG*. 2011; 205(1): 32.e1-32.e4
 22. Barghi, A., Wu, M., Nguyen, V., Osgood, R., & Ghosh, A. Minimally invasive drainage of a giant ovarian mucinous cystadenoma associated with a mature cystic teratoma, *JSCR*. 2018; 11(1):1–4.
 23. Saba L, Guerriero S, Sulcis R, Virgilio B, Melis G, Mallarini G. Mature and immature ovarian teratomas: CT, US and MR imaging characteristics. *Eur J Radiol*. 2009; 72:454–463
 24. Sahin H, Abdullazade S, Sancı M. Mature cystic teratoma of the ovary: a cutting edge overview on imaging features. *Insights Imaging*. 2017;8(2):227-241
 25. Moridi A, Arab M, Dazli G, Kgayamzahdeh M. Clinical Points in Dermoid Cyst Management: A Review Article Atefeh. *Journal of Obstetrics Gynecology and Cancer Research*. 2016; 1(3):e10034
 26. Buy JN, Ghossain. 2013. *Gynecological Imaging: A Reference Guide to Diagnosis*. New York: Springer
 27. Wolfson N, Graves K, Pastorek JG, Suleman M. Benign cystic teratoma manifested as an umbilical hernia. *South Med J*. 1991;84(3):405.
 28. Appleby PW, Martin TA, Hope WW. *Umbilical Hernia Repair: Overview of*

Approaches and Review of Literature. *Surg Clin North Am*. 2018;98(3):561-576.