

Pengaruh Pemberian Ekstrak Etanol Daun Pucuk Merah (*Syzygium myrtifolium* Walp) Terhadap Gambaran Sel Hepatosit Tikus Putih Jantan Galur Sprague-Dawley

Nada Oktista Ruslani¹, Susianti², Risti Graharti³, Waluyo Rudiyanto⁴

¹Fakultas Kedokteran Universitas Lampung

²Bagian Histopatologi, Fakultas Kedokteran, Universitas Lampung

Abstrak

Syzygium myrtifolium Walp. atau daun pucuk merah merupakan tanaman hias yang kaya senyawa bioaktif, seperti flavonoid, tanin, dan terpenoid, yang memiliki aktivitas antioksidan, antikanker, serta antibakteri. Namun demikian, penggunaan dalam dosis tinggi berpotensi menimbulkan efek toksik pada hati. Hepar berperan penting dalam metabolisme obat dan menjadi organ pertama yang terpapar zat asing, sehingga rentan mengalami kerusakan berupa nekrosis sel hepatosit. Penelitian ini bertujuan mengevaluasi pengaruh ekstrak etanol daun pucuk merah terhadap gambaran histopatologi hati tikus putih jantan (*Rattus norvegicus*). Penelitian eksperimental ini menggunakan rancangan *post-test only control group design* dengan tiga kelompok: kontrol, dosis 2000 mg/kgBB, dan dosis 5000 mg/kgBB. Ekstrak diberikan secara oral, kemudian dilakukan pemeriksaan histopatologi hati dengan sistem skoring nekrosis. Data dianalisis dengan uji Shapiro-Wilk, Levene's Test, One Way ANOVA, dan dilanjutkan dengan uji *post hoc* LSD. Hasil penelitian menunjukkan kelompok kontrol memperlihatkan hepatosit normal, sedangkan kelompok dosis 2000 mg/kgBB mengalami nekrosis fokal, dan kelompok dosis 5000 mg/kgBB menunjukkan nekrosis yang lebih luas. Analisis statistik memperlihatkan data berdistribusi normal dan homogen, dengan hasil ANOVA menunjukkan perbedaan bermakna antar kelompok ($p=0,001$). Uji *post hoc* LSD mengonfirmasi adanya perbedaan signifikan antara kelompok kontrol dan perlakuan, serta antar kedua kelompok dosis. Dapat disimpulkan bahwa pemberian ekstrak etanol daun pucuk merah menyebabkan kerusakan hati berupa nekrosis sel hepatosit pada tikus putih jantan, dengan tingkat keparahan yang meningkat seiring dosis.

Kata kunci: Daun pucuk merah, sel hepatosit, *syzygium myrtifolium*, tikus putih jantan

Effect of Administration of *Syzygium myrtifolium* Walp Leaf Ethanol Extract Against the Liver Hepatocyte Appearance of Sprague-Dawley Strain Male White Rats

Abstract

Syzygium myrtifolium Walp., commonly known as red shoot leaves, is an ornamental plant rich in bioactive compounds such as flavonoids, tannins, and terpenoids, which exhibit antioxidant, anticancer, and antibacterial properties. However, administration at high doses may lead to hepatotoxic effects. The liver plays a central role in drug metabolism and is the first organ exposed to toxic agents, making it highly susceptible to hepatocyte necrosis. This study aimed to evaluate the effect of ethanol extract of *Syzygium myrtifolium* leaves on liver histopathology in male white rats (*Rattus norvegicus*). This experimental study employed a *post-test only control group design* with three groups: control, 2000 mg/kgBW, and 5000 mg/kgBW. The extract was administered orally, and hepatocyte necrosis was assessed using a histopathological scoring system. Statistical analysis included Shapiro-Wilk, Levene's Test, One Way ANOVA, and *post hoc* LSD. Histopathological examination revealed normal hepatocytes in the control group, focal necrosis in the 2000 mg/kgBW group, and extensive necrosis in the 5000 mg/kgBW group. Statistical analysis confirmed normally distributed and homogeneous data, while ANOVA indicated significant differences among groups ($p=0.001$). *Post hoc* LSD test further demonstrated significant differences between the control and treatment groups as well as between both treatment doses. In conclusion, oral administration of ethanol extract of *Syzygium myrtifolium* leaves induces hepatocyte necrosis in male white rats, with the severity of liver damage increasing in a dose-dependent manner.

Keywords: Liver hepatocyte, *syzygium myrtifolium*, walp leaves, white rats.

Korespondensi: Nada Oktista Ruslani, Bukittingi, Sumatera Barat, hp 081261603372, e-mail: nadaoktistaroslani20@gmail.com

Pendahuluan

Syzygium myrtifolium Walp. atau "pucuk merah" merupakan tanaman hias yang banyak tumbuh di kawasan tropis Asia Tenggara,

Australia, Amerika Selatan, dan Afrika Selatan. Selain nilai estetikanya, daun pucuk merah diketahui mengandung berbagai metabolit sekunder seperti flavonoid, fenolik, tanin, dan

terpenoid yang memiliki aktivitas antioksidan, antibakteri, antijamur, dan antivirus. Senyawa antioksidan tersebut berpotensi melindungi sel dari stres oksidatif yang menjadi penyebab utama berbagai penyakit degeneratif.¹

Dalam sistem pencernaan, senyawa bioaktif akan dimetabolisme oleh **hepar** sebagai organ utama detoksifikasi. Proses biotransformasi di hati mengubah senyawa lipofilik menjadi hidrofilik agar mudah diekskresikan melalui urin atau empedu. Namun, proses ini dapat memicu akumulasi metabolit toksik yang menyebabkan **kerusakan hepatosit** atau hepatotoksisitas. Kerusakan tersebut menimbulkan gangguan fungsi hati dan dapat berkembang menjadi penyakit hati kronis bila tidak dikontrol.^{2,3}

Dengan demikian, studi lanjutan mengenai kerusakan hepatosit sangat penting, sebab hati termasuk organ utama yang pertama mengalami paparan ketika zat beracun masuk melalui saluran pencernaan.^{1,4,5}

Metode

Penelitian ini menerapkan metode eksperimen murni dengan rancangan *post-test only control group design*, yaitu suatu pendekatan penelitian yang digunakan untuk menilai adanya pengaruh suatu perlakuan dalam kondisi yang terkontrol terhadap variabel lain.¹ Kegiatan penelitian dilaksanakan di Laboratorium Histopatologi, Fakultas Kedokteran, Universitas Lampung.

Penelitian ini menggunakan Metode OECD 423 (*Organization for Economic Cooperation and Development*) yang dipilih karena penggunaan hewan coba lebih sedikit, waktu uji lebih singkat, dan dianggap lebih manusiawi.⁶

Pada penelitian ini, digunakan dua kelompok hewan uji yang memperoleh perlakuan serta satu kelompok hewan kontrol. Pada kelompok perlakuan diberikan dosis sebesar 2000 mg/kgBB dan 5000 mg/kgBB, kemudian hasilnya dibandingkan dengan kelompok kontrol yang tidak mendapatkan perlakuan sama sekali.

Nilai **LD₅₀** diperoleh untuk menentukan tingkat toksisitas akut bahan uji dan mengklasifikasikan senyawa dari sangat toksik hingga tidak toksik.⁹

Tabel 1. Kriteria Pengelompokan Sediaan Uji berdasarkan OECD.⁷

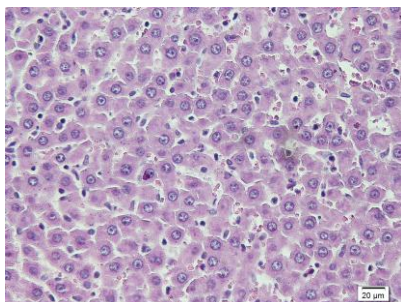
Dosis (mg/kgBB)	Kematian	Kategori
5	≥ 2 dari 5 ekor mati	1
5	≥ 1 ekor menunjukkan gejala toksisitas dan tidak ada kematian	2
50	≥ 2 dari 5 ekor mati	3
50	≥ 1 ekor menunjukkan gejala toksisitas dan tidak ada kematian	
300	≥ 2 dari 5 ekor mati	4
300	≥ 1 ekor dengan gejala toksisitas dan atau <1 mati	
2000	≥ 2 dari 5 ekor mati	5
2000	≥ 1 ekor dengan gejala toksisitas dan atau tidak ada kematian.	
	Tidak ada gejala toksisitas	5/ <i>unclaassified</i>

Bahan yang digunakan dalam penelitian berupa ekstrak etanol daun pucuk merah (*Syzygium myrtifolium* Walp.), dengan proses ekstraksi yang dilaksanakan di laboratorium FMIPA Universitas Lampung.

Analisis data dilakukan melalui uji statistik, dimulai dengan pengujian normalitas serta homogenitas menggunakan uji Shapiro-Wilk. Selanjutnya, dilakukan uji One Way ANOVA untuk mengetahui adanya perbedaan yang bermakna, dan apabila ditemukan perbedaan, dilanjutkan dengan uji lanjutan post hoc LSD untuk menilai signifikansi perbedaan antar kelompok perlakuan.^{9,10}

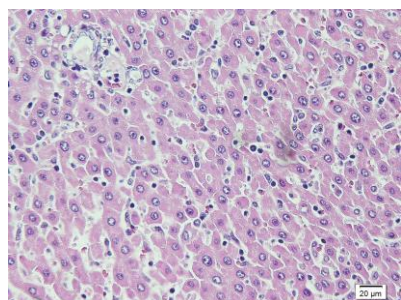
Hasil

Berikut gambaran histopatologi hepar dengan pewarnaan *Hematoxylin-Eosin*, perbesaran 400x dengan 5 lapang pandang di sekitar vena sentralis per preparat untuk diamati kerusakan selnya.



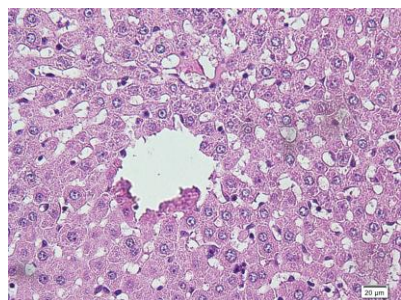
Gambar 1. Kelompok Kontrol

Pada kelompok kontrol tidak batas sel hepatosit masih terlihat jelas dan tidak terdapat nekrosis.



Gambar 2. Kelompok dosis 2000 mg/kgBB

Pada kelompok dosis 2000 mg/kgBB ditemukannya nekrosis pada sebagian sel hepatosit.



Gambar 3. Kelompok dosis 5000 mg/kgBB

Pada kelompok dosis 5000 mg/kgBB ditemukannya nekrosis pada sebagian sel hepatosit secara luas

Kemudian dari hasil skoring dilanjutkan dengan analisis statistik. Berikut ini merupakan hasil skoring kerusakan sel hepatosit pada histopatologi hepar:

Tabel 2. Skoring rata-rata nekrosis sel hepatosit

Kelompok	Lapang Pandang					Rata-Rata
	1	2	3	4	5	
1	0	0	0	1	0	0,2

Kontrol	2	1	0	0	1	0	0,4	0,33
	3	1	0	0	1	0	0,4	
Dosis 2000 mg/kgBB)	1	1	2	1	2	2	1,6	1,60
	2	1	2	1	2	1	1,4	
Dosis 5000 mg/kgBB	3	2	1	2	1	3	1,8	2,66
	1	2	3	2	3	2	2,4	
	2	4	3	2	3	2	2,8	
	3	3	2	4	3	2	2,8	

Uji normalitas *Shapiro–Wilk* menunjukkan bahwa seluruh kelompok memiliki distribusi normal (p -value kelompok kontrol = 0.452; dosis 2000 mg/kgBB = 0.612; dosis 5000 mg/kgBB = 0.448; $p > 0.05$). Uji homogenitas *Levene's test* menghasilkan p -value sebesar 0.432 ($p > 0.05$), sehingga data dianggap homogen. Kemudian pada uji *One-Way ANOVA* menunjukkan p -value = 0.001 ($p < 0.05$), yang menandakan adanya perbedaan signifikan pada rerata skor kerusakan sel hepatosit antar kelompok.

Tabel 1. Hasil uji *post hoc* LSD

Kelompok	Kontrol	Dosis 2000 mg/kgBB	Dosis 5000 mg/kgBB
Kontrol	-	0,012	0,001
Dosis 2000 mg/kgBB	0,012	-	0,021
Dosis 5000 mg/kgBB	0,001	0,021	-

Dari data di atas disimpulkan bahwa terdapat perbedaan yang signifikan antara kelompok kontrol dengan kelompok dosis 2000 mg/kgBB ($p=0.012$), kelompok kontrol dengan kelompok dosis 5000 mg/kgBB ($p=0.001$) dikarenakan p -value $< 0,05$ dan 2000 mg/kgBB dengan kelompok 5000 mg/kgBB ($p=0.021$).

Pembahasan

Perubahan struktur histologis hati sangat dipengaruhi oleh jenis dan jumlah senyawa toksik yang terpapar, termasuk etanol dan metabolitnya. Berdasarkan hasil analisis statistik, ditemukan perbedaan yang bermakna pada tingkat kerusakan sel hepatosit antara kelompok kontrol dengan kelompok perlakuan dosis 2000 mg/kgBB dan 5000 mg/kgBB.

Secara mekanistik, paparan senyawa toksik seperti etanol dapat menyebabkan stres

oksidatif, disfungsi mitokondria, dan aktivasi jalur peradangan di dalam hepatosit. Etanol dimetabolisme melalui enzim *alcohol dehydrogenase* (ADH), *cytochrome P450 2E1* (CYP2E1), dan katalase yang menghasilkan asetaldehida dan radikal bebas reaktif (ROS). Senyawa-senyawa ini dapat merusak lipid membran, protein mitokondria, dan DNA seluler, yang pada akhirnya memicu perubahan morfologi hepatosit dan nekrosis.⁶ Aktivitas CYP2E1 yang berlebihan juga memperkuat pembentukan ROS dan mengganggu keseimbangan redoks, sehingga memperparah cedera hepatosit.⁸

Daun *Syzygium myrtifolium* diketahui mengandung flavonoid, tanin, dan terpenoid yang memiliki aktivitas antioksidan tinggi. Flavonoid bekerja dengan mengaktifkan jalur Nrf2-Keap1, yang meningkatkan ekspresi enzim antioksidan endogen seperti *superoxide dismutase* (SOD) dan *glutathione peroxidase* (GPx), serta menekan aktivasi NF- κ B, sehingga mengurangi produksi sitokin proinflamasi seperti TNF- α dan IL-6. Mekanisme ini memungkinkan flavonoid dalam daun pucuk merah melindungi hepatosit dari stres oksidatif akibat paparan toksin.^{4,5}

Secara histopatologis, nekrosis hepatosit ditandai oleh pembengkakan sitoplasma, piknosis inti, karioreksis, dan karyolisis, yang merupakan ciri khas kematian sel ireversibel. Nekrosis biasanya dimulai dari area vena sentralis (zona III), tempat aktivitas metabolik dan akumulasi toksin paling tinggi.¹⁵ Jika paparan toksin terus berlanjut, kerusakan dapat meluas ke seluruh lobulus hati dan mengganggu arsitektur jaringan hepar.^{12,13}

Selain faktor toksik langsung, respons inflamasi sistemik turut memperparah kerusakan hepatosit. Endotoksin seperti lipopolisakarida (LPS) dapat mengaktifasi sel Kupffer untuk menghasilkan TNF- α dan IL-6, memperburuk peradangan dan mempercepat proses nekrosis.¹¹ Kondisi metabolik seperti dislipidemia dan resistensi insulin juga dapat meningkatkan kerentanan hepatosit terhadap stres oksidatif.

Hasil penelitian ini sejalan dengan studi Li et al. (2024), yang melaporkan bahwa quercetin, salah satu flavonoid alami, mampu melindungi hati dari cedera oksidatif melalui

peningkatan aktivitas enzim antioksidan dan penghambatan apoptosis. Temuan ini memperkuat dugaan bahwa flavonoid pada daun pucuk merah dapat memberikan efek hepatoprotektif melalui mekanisme serupa, yaitu dengan menekan stres oksidatif dan peradangan hepatic.⁵

Dengan demikian, temuan penelitian ini tidak hanya menunjukkan adanya perbedaan signifikan pada tingkat kerusakan hepatosit antar kelompok perlakuan, tetapi juga menegaskan potensi *Syzygium myrtifolium* sebagai agen pelindung hati.¹⁵ Penelitian lanjutan disarankan untuk menilai biomarker oksidatif (MDA, SOD, GSH) serta ekspresi gen Nrf2 dan NF- κ B, guna mengonfirmasi mekanisme molekuler yang mendasari efek protektif tersebut.

Simpulan

Dari hasil penelitian ini dapat disimpulkan bahwa:

1. Pemberian ekstrak etanol daun pucuk merah (*Syzygium myrtifolium*) terbukti menyebabkan kerusakan sel hepatosit pada tikus putih jantan, yang ditunjukkan melalui perubahan struktur histologis hati.
2. Terdapat perbedaan bermakna pada rerata skor kerusakan sel hepatosit antara kelompok kontrol dan kelompok perlakuan (dosis 2000 mg/kgBB dan 5000 mg/kgBB), sehingga menunjukkan adanya hubungan sebab-akibat antara peningkatan dosis ekstrak dan tingkat kerusakan hepatosit.

Daftar Pustaka

1. Hasti S, Musdalifah M, Asnila A, Renita L, Santi F, Anggraini S, Sinata N, Rusnedy R. Uji toksisitas subkronis ekstrak etanol daun pucuk merah (*Syzygium myrtifolium* Walp.) terhadap fungsi hati dan ginjal. *J Ilmu Kefarmasian Indonesia*. 2022;20(1):30–37.
2. Mudiana D, Ariyanti EE. *Syzygium myrtifolium* Walp. flowering stages and its visitor insects. *J Biol Divers*. 2021;22(8):3489–3496.
3. Zhao P, Liu Z, Xu J. Zonal differences in hepatocyte injury and metabolic stress. *Liver Res*. 2021;5(3):183–191.
4. Kim JH, Lee SH, Park EJ. Flavonoids as modulators of oxidative stress and

- inflammation in liver injury: Recent insights. *Antioxidants*. 2024;13(2):187.
5. Li X, Zhang H, Chen L. Protective effect of quercetin against oxidative liver damage via modulation of autophagy and apoptosis. *Int J Mol Sci*. 2024;25(9):4762.
 6. Yan L, Liu F, Zhang Y. Oxidative stress and hepatocyte necrosis: Mechanisms and potential therapeutic targets. *Antioxidants*. 2023;12(9):1765.
 7. OECD. OECD guidelines for the testing of chemicals, section 4 test no. 423: Acute oral toxicity—Acute toxic class method. OECD Publishing. 2001.
 8. Nagarjuna G, Singh R, Patel V. Role of CYP2E1 and oxidative stress in ethanol-induced hepatotoxicity. *Toxicol Rep*. 2025;12:219–229.
 9. Arumugam G, Manikandan R, Balasubramaniam K. Traditional uses, pharmacological activities, and phytochemical profile of *Syzygium* species: A review. *J Ethnopharmacol*. 2023;308(1):116281.
 10. Liao CY, Wu CH, Hsieh YS. Flavonoids and liver health: Mechanistic perspectives and therapeutic potential. *Front Pharmacol*. 2024;15:1445632.
 11. Nagarjuna G, Singh R, Patel V. Role of CYP2E1 and oxidative stress in ethanol-induced hepatotoxicity. *Toxicol Rep*. 2025;12:219–229.
 12. Murti FK, Amarwati S, Wijayahadi N. Pengaruh ekstrak daun kersen (*Muntingia calabura*) terhadap gambaran mikroskopis hepar tikus Wistar jantan yang diinduksi etanol dan soft drink. *J Kedokteran Diponegoro*. 2022;5(4):871–883.
 13. Novianti T, Saleh C, Erwin E. Identifikasi senyawa metabolit sekunder ekstrak n-heksana daun berwarna merah dari *Syzygium myrtifolium* Walp. *J Kimia Mulawarman*. 2019;17(1):11–15.
 14. Shen Y, Gao J, Zhou W. Mitochondrial dysfunction and inflammation in ethanol-induced liver injury. *Front Cell Dev Biol*. 2025;13:1623417.
 15. Sugiyono S. Metode penelitian kuantitatif, kualitatif, dan R&D. Bandung: PT Alfabet; 2016.