

Penatalaksanaan Holistik pada Perempuan Usia 56 Tahun dengan *Herpes Zoster* Melalui Pendekatan Kedokteran Keluarga di Puskesmas Campang Raya

Alifya Rizkiyana Qonita Fauzan¹, Syahrul Hamidi Nasution²

¹Fakultas Kedokteran, Universitas Lampung

²Bagian Ilmu Kedokteran Komunitas, Fakultas Kedokteran Universitas Lampung

Abstrak

Herpes zoster merupakan penyakit yang disebabkan oleh reaktivasi *varicella zoster virus* yang menetap laten. Insiden *herpes zoster* meningkat seiring pertambahan usia dan daya tahan tubuh melemah. *Herpes zoster* merupakan penyakit yang dapat rekuren sewaktu-waktu, sehingga perlu diberikan tatalaksana secara holistik. Tujuan dari laporan kasus ini adalah menerapkan pelayanan dokter keluarga secara holistik dan komprehensif dengan mengidentifikasi faktor risiko, masalah klinis, serta penatalaksanaan pasien berbasis *evidence-based medicine* dengan pendekatan *patient centered* dan *family approach*. Studi ini merupakan studi laporan kasus. Data primer diperoleh melalui anamnesis (autoanamnesis dan alloanamnesis) pemeriksaan fisik dan kunjungan ke rumah. Data sekunder didapat dari rekam medis pasien. Pasien Ny. Z berusia 56 tahun telah didiagnosis *herpes zoster* dengan keluhan timbul bintil-bintil kecil berkelompok yang berisi cairan di lengan kanan disertai dengan demam sejak 3 hari yang lalu. Pasien memiliki riwayat cacar air sebelumnya. Pasien tidak mengetahui penyebab yang dideritanya dan berharap keluhan hilang dan tidak kambuh lagi. Dilakukan intervensi non-medikamentosa dan medikamentosa pada pasien dan keluarganya. Hasil evaluasi pasien dapat mengikuti anjuran tersebut. Terlihat perkembangan yang baik dari pasien mulai dari gejala klinis yang berkurang, pengetahuan pasien dan keluarga tentang penyakitnya hingga perubahan perilaku. Pelayanan dengan pendekatan kedokteran keluarga mampu menyelesaikan masalah kesehatan dan meningkatkan kualitas hidup pasien.

Kata Kunci: *Herpes zoster*, penatalaksanaan holistik, pelayanan dokter keluarga

Holistic Management of Mrs. Z 56 Years Old Woman With Herpes Zoster Through A Family Medicine Approach In Puskesmas Campang Raya

Abstract

Herpes zoster is a disease caused by reactivation of the varicella zoster virus which remains latent. The incidence of shingles increases with age and the immune system weakens. Herpes zoster is a disease that can recur at any time, so it needs to be treated holistically. The purpose of this case report is to implement a holistic and comprehensive family doctor service by identifying risk factors, clinical problems, and patient management based on evidence-based medicine with a patient-centered and family approach. This study is a case report study. Primary data were obtained through history taking (autoanamnesis and alloanamnesis), physical examination and home visits. Secondary data were obtained from the patient's medical record. Patient Mrs. Z is 56 years old has been diagnosed with herpes zoster complaints of appearance of small groups of nodules filled with fluid on the right arm accompanied by fever since 3 days ago. The patient has a previous history of chickenpox. Patient does not know of the cause of her illness and hopes that her symptoms will disappear and not recur. Perform non-medical and medical interventions on patients and their families. The results of patient evaluations can follow these recommendations. Good progress has been seen in patients starting from a decrease in clinical symptoms and increased patient and family knowledge about her illness also changes in behavior. A family medicine approach can solve health problems and improve the patient's quality of life.

Keywords: herpes zoster, holistic management, family medicine

Korespondensi: Alifya Rizkiyana Qonita Fauzan, alamat Jatirahayu, Pondok Melati, Bekasi, HP 08158279199, e-mail alifyaqonita63@gmail.com

Pendahuluan

Herpes zoster merupakan penyakit yang disebabkan oleh reaktivasi *varicella zoster virus* yang menetap laten pada ganglia radiks dorsalis. *Varicella* merupakan infeksi primer yang terjadi pertama kali pada individu yang berkontak dengan virus *varicella zoster*. *Varicella zoster* dapat mengalami reaktivasi

sehingga menyebabkan infeksi rekuren dikenal dengan nama *herpes zoster*. Manifestasi klinis berupa ruam kemerahan berkelompok disertai nyeri radikular dengan distribusi sesuai dermatom.¹

Insidensi *herpes zoster* dari populasi umum berkisar antara 2-5 per 1000 orang per tahun. Herpes zoster dapat muncul sepanjang

tahun karena tidak dipengaruhi oleh musim dan tersebar merata di seluruh dunia. Insidensi meningkat seiring bertambahnya usia. Pada orang dewasa yang lebih tua berkisar antara 8-12 per 1000 orang per tahun. Di kawasan Asia-Pasifik, tingkat kejadian *herpes zoster* secara keseluruhan diperkirakan sebesar 3-10 per 1000 orang-tahun dan meningkat sekitar 5% per tahun.^{1,2}

Faktor risiko *herpes zoster* berkaitan erat dengan peningkatan usia. Pada usia tua sering terjadi Infeksi akibat daya tahan tubuhnya melemah. Penurunan imunitas tubuh dapat mengaktifkan kembali virus *varicella-zoster* yang dorman selama bertahun-tahun dan kemudian akan menyebabkan *herpes zoster* sehingga pada umumnya penyakit *herpes zoster* terjadi pada orang dewasa.³

Reaktivasi virus *varicella zoster* dapat dipicu oleh berbagai faktor seperti riwayat keluarga mengalami *herpes zoster*, trauma fisik dan seseorang yang memiliki gangguan imunitas atau *immunocompromised*, misalnya pada penderita HIV dapat meningkatkan risiko *herpes zoster* secara signifikan. Faktor risiko lain seperti stres psikologis atau memiliki penyakit penyerta seperti diabetes, rheumatoid arthritis, penyakit kardiovaskular, penyakit ginjal, SLE, dan IBD, risikonya sedikit lebih rendah daripada faktor risiko sebelumnya.⁴

Gejala-gejala prodromal berupa nyeri dan parestesi di area dermatom yang terkait biasanya mendahului erupsi kulit dan bervariasi mulai dari gatal, parestesi, panas, pedih, nyeri tekan, hiperestesi dan rasa seperti ditusuk-tusuk. Dapat pula disertai dengan gejala-gejala konstitusi seperti malaise, sefalgia dan flu like symptoms yang akan menghilang setelah erupsi kulit muncul.⁵

Penyakit *herpes zoster* dapat menurunkan efektivitas dan kualitas hidup pasien. Pentingnya penegakan diagnosis awal serta penanganan yang efektif sangat diperlukan untuk mengatasi keadaan akut, membatasi berkembangnya penyakit, membatasi lama penyakit, menurunkan risiko nyeri dan lesi di kulit, serta mencegah komplikasi *herpes zoster* sehingga dapat meningkatkan kualitas hidup pasien.⁶

Herpes zoster pada pasien imunokompeten dapat sembuh dengan sendirinya sehingga penatalaksanaan yang diberikan hanya bersifat suportif. Akan tetapi, karena penyakit ini merupakan penyakit yang dapat rekuren sewaktu-waktu, sehingga penanganan pada pasien yang menderita *herpes zoster* perlu ditangani secara lebih menyeluruh dalam hal kuratif, promotif, dan preventif. Dalam hal ini, tidak hanya melibatkan pasien dalam upaya penatalaksanaan, tetapi juga dibutuhkan peran serta keluarga untuk mencapai tujuan terapi semaksimal mungkin.

Kasus

Pasien Ny. Z, seorang perempuan berusia lima puluh enam tahun datang ke Puskesmas Campang Raya pada 10 Agustus 2023 dengan keluhan timbul bintil-bintil kecil berkelompok yang berisi cairan terasa nyeri, panas, dan gatal di lengan kanan disertai dengan demam sejak tiga hari yang lalu. Pada awalnya, tiga hari yang lalu pasien mengeluhkan demam kemudian timbul bintil-bintil kemerahan berisi cairan di lengan kanan. Bintil tersebut berukuran sebesar jarum pentul. Keluhan disertai dengan rasa nyeri, panas dan gatal. Pasien mengaku sering menggaruknya. Dua hari setelahnya, keluhan kulit yang sama menyebar pada daerah yang sama dan bintil-bintil tersebut berkelompok. Pasien mengaku bintil-bintil tidak pernah pecah mengeluarkan cairan ataupun darah. Pasien tidak mengeluh adanya keluhan kulit dibagian lain, tidak mengeluh gangguan penglihatan maupun pendengaran.

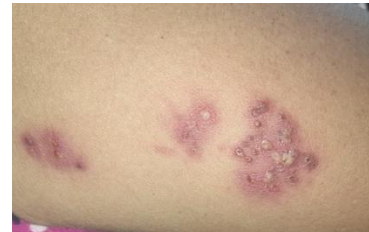Pasien belum mengonsumsi obat maupun berobat sebelumnya. Riwayat penggunaan sabun, detergen, pewangi pakaian dengan merk baru disangkal. Riwayat digigit serangga sebelum keluhan muncul disangkal. Pasien tidak memiliki riwayat alergi obat antibiotik dan riwayat alergi makanan disangkal. Pasien baru pertama kali mengalami keluhan serupa. Pasien memiliki riwayat cacar air dua puluh tahun lalu. Pasien memiliki riwayat penyakit osteoarthritis. Pasien mengaku tidak merokok, tidak mengonsumsi alkohol, tidak menggunakan narkoba. Pada keluarga pasien disangkal adanya keluhan serupa.

Pasien dan keluarga makan makanan utama tiga kali dalam sehari dengan porsi yang cukup. Pasien sudah tidak pernah melakukan olahraga dan hanya melakukan kegiatan rumah tangga sehari-hari. Pola hidup pasien dan keluarga sudah cukup baik, namun kesadaran tentang higienitas pasien masih kurang baik. Pasien menggunakan handuk bersama suaminya. Menurut pasien, di rumah pasien jarang menjemur kasur, bantal dan guling serta mengganti sprei kasur 3 bulan sekali.

Pasien tinggal serumah bersama dengan suami pasien dan anggota keluarganya yang lain, yaitu anak kedua pasien beserta suami dan anaknya serta anak keempat pasien. Hubungan pasien dengan keluarganya cukup baik. Begitu pula hubungan dengan lingkungan tetangga cukup baik.

Pola pengobatan pasien bersifat kuratif apabila memiliki keluhan, pasien baru pergi untuk berobat. Sama dengan pola pengobatan anggota keluarga lainnya merupakan kuratif, dimana anggota keluarga mencari pelayanan kesehatan jika sakit saja. Pasien dan keluarganya sudah memiliki jaminan kesehatan berupa Badan Penyelenggara Jaminan Sosial (BPJS) Kesehatan.

Pada pemeriksaan fisik didapatkan keadaan umum: tampak sakit ringan; tekanan darah: 117/80 mmHg; frekuensi nadi: 86 x/menit; frekuensi nafas: 20 x/menit; suhu: 36,8 °C; berat badan 57 kg dan tinggi badan 156 cm. Hasil IMT: 23,4 kg/m² dengan kategori status gizi IMT yaitu gizi baik (normal). Pada pemeriksaan status generalis telinga, hidung, kesan dalam batas normal. Pada pemeriksaan leher kesan dalam batas normal. Pemeriksaan paru, ekspansi dinding dada dan fremitus taktil simetris, tidak didapatkan rhonki dan *wheezing*, kesan dalam batas normal. Jantung tidak terdapat pembesaran jantung, tidak didapatkan murmur dan gallop, kesan dalam batas normal. Abdomen, tampak cembung, tidak didapatkan organomegali ataupun ascites, kesan dalam batas normal. Ekstremitas tidak didapatkan edema, kesan dalam batas normal. Muskuloskeletal dan status neurologis dalam batas normal.



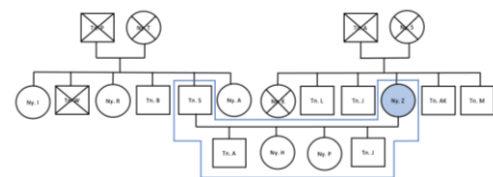
Gambar 1. Status Dermatologis

Pada status dermatologis dapat dilihat pada Gambar 1. Pada regio brachii dextra didapatkan vesikel dengan dasar eritema, jumlah multipel, ukuran milier, bentuk bulat dan ireguler, batas tegas, tepi tidak rata, berkelompok sesuai dermatom.

Data Keluarga

Pasien adalah anak keempat dari sepuluh bersaudara. Ayah dan ibu pasien sudah meninggal dengan penyebab yang tidak diketahui. Pasien memiliki empat orang anak.

Genogram keluarga Ny. Z dapat dilihat pada Gambar 2.

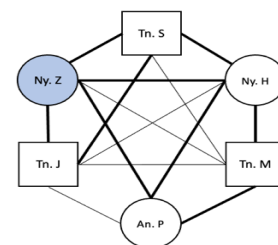


Gambar 2. Genogram Keluarga Ny. Z

Keterangan Gambar:

- : Keturunan
- : Pernikahan
- : Laki-laki
- : Perempuan
- ⊗ : Meninggal
- : Pasien

Hubungan Antar Keluarga Ny. Z dapat dilihat pada Gambar 3.



Keterangan Gambar:

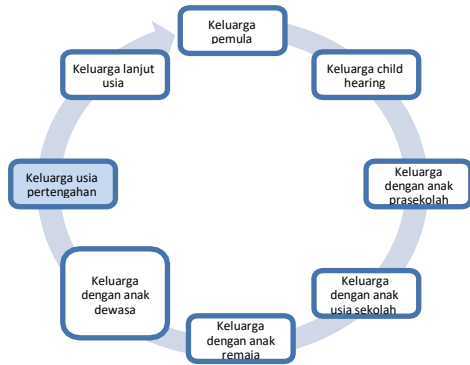
- : hubungan erat
- : hubungan sangat erat

Gambar 3. Family Map Keluarga Ny. Z

Pada Family APGAR Score Keluarga Ny. Z didapatkan skor total adalah 9 dengan rincian *Adaptation* (2), *Partnership* (1),

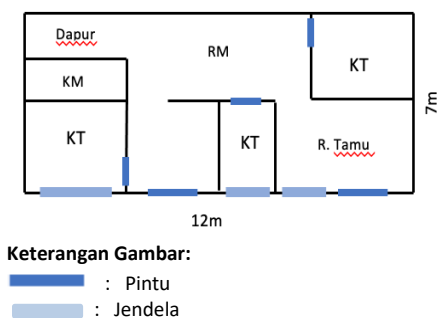
Growth (2), Affection (2), Resolve (2). Interpretasi keluarga Ny. Z adalah tidak ada disfungsi keluarga.

Siklus hidup keluarga Ny. Z dapat berada dalam tahap keluarga usia pertengahan dapat dilihat pada Gambar 4.



Gambar 4. Skor Family Lifecycle

Pasien tinggal di lingkungan padat penduduk dengan rumah ukuran 7x12 m² dengan jumlah anggota keluarga yang tinggal serumah adalah enam orang. Rumah pasien terdiri dari tiga kamar tidur, satu kamar mandi dengan WC jongkok, dapur, ruang tamu, ruang keluarga, ruang makan. Atap rumah terbuat dari genteng, sebagian lantai rumah berlas semen dan sebagian rumah berlas keramik, dinding tembok, serta mempunyai jendela yang terdapat di bagian depan rumah. Sinar matahari dapat masuk ke bagian depan rumah, penerangan dibantu lampu listrik biasa, ventilasi cukup, udara dapat masuk dengan cukup. Sumber air berasal dari sumur PAM yang digunakan untuk mandi dan mencuci serta air minum. Kamar mandi menggunakan jamban jongkok. Rumah pasien sudah terdapat *septic tank* dengan jarak ± 10 meter dari sumber air dirumah pasien. Pengelolaan limbah keluarga dialirkan ke selokan belakang rumah.



Keterangan Gambar:
— : Pintu
— : Jendela

Gambar 5. Denah Rumah Ny. Z

Diagnostik Holistik Awal

Berdasarkan anamnesis dan pemeriksaan fisik diperoleh diagnostik holistik awal pada pasien terdiri dari 4 aspek. Aspek personal yaitu alasan kedatangan timbul bintil-bintil berisi cairan yang terasa nyeri, panas serta gatal di lengan kanan disertai demam, pasien khawatir keluhan menyebar ke tubuh lain serta harapan pasien keluhan tidak menyebar ke tubuh lain dan dapat sembuh serta tidak kambuh lagi. Aspek klinis didapatkan *Herpes zoster* tanpa komplikasi (ICD X: B02.9). Aspek risiko internal meliputi usia pasien, riwayat cacar air, pengetahuan yang kurang mengenai penyakit yang diderita, perilaku kebersihan diri yang kurang serta kurangnya aktivitas fisik pasien seperti olahraga. Aspek risiko eksternal meliputi pengetahuan keluarga kurang mengenai penyakit yang diderita pasien dan kesadaran mengenai pencegahan penyakit. Derajat fungsional pasien yaitu 1, pasien masih bisa melakukan pekerjaan sehari-hari seperti sebelum sakit, mandiri dalam perawatan diri, bekerja didalam dan diluar rumah.

Intervensi

Intervensi yang diberikan kepada pasien terbagi menjadi *patient centered* dan *family approach*. Intervensi *patient centered* berupa terapi non-farmakologi yang diberikan berupa edukasi mengenai penyebab, gejala, upaya pengobatan serta pencegahan *herpes zoster*. Edukasi untuk menjaga hygiene, menghindari penggunaan barang pribadi secara bersamaan dengan anggota keluarga lain, menghindari kontak langsung maupun tidak langsung dengan keluarga, untuk menghindari reinfeksi. Edukasi kepatuhan obat hingga selesai serta kontrol terhadap perkembangan penyakit secara berkala. Pasien diberikan terapi medikamentosa berupa Asiklovir tablet 5x800mg selama tujuh hari, Asiklovir *cream* 5% dengan pemakaian 4-5 kali dalam sehari selama 7 hari. Parasetamol tablet 3x500mg apabila demam.

Intervensi *family approach* berupa terapi non-medikamentosa yang diberikan berupa konseling kepada keluarga pasien mengenai penyakit yang dialami pasien dari

penyebab, gejala, pengobatan dan komplikasi. Meminta anggota keluarga yang tinggal serumah dengan pasien untuk mengingatkan pasien tidak menggaruk lesi dan menghindari kontak langsung dengan lesi. Menjelaskan kepada keluarga untuk mengingatkan kepatuhan obat pasien hingga selesai dan kontrol terhadap perkembangan penyakit secara berkala.

Diagnostik Holistik Akhir

Setelah dilakukan intervensi diperoleh diagnostik holistik akhir pada pasien terdiri dari 4 aspek. Aspek personal yaitu alasan kedatangan timbul bintil-bintil berisi cairan yang terasa nyeri, panas serta gatal di lengan kanan disertai demam sudah berkurang, pasien sudah tidak khawatir keluhan menyebar ke tubuh lain serta pasien sudah optimis keluhan dapat sembuh dan tidak kambuh lagi. Aspek klinis didapatkan *Herpes zoster* tanpa komplikasi (ICD X: B02.9). Aspek risiko internal pasien sudah cukup memiliki peningkatan pengetahuan mengenai penyakit yang diderita, pasien menjaga daya tahan tubuh dengan menjaga pola hidup sehat dan mulai aktivitas fisik seperti olahraga serta perilaku kebersihan diri sudah baik dengan memahami tidak menggunakan barang pribadi secara bersamaan. Aspek risiko eksternal berupa peningkatan pengetahuan keluarga mengenai penyakit yang diderita pasien dan kesadaran mengenai pencegahan penyakit. Derajat fungsional pasien yaitu 1, pasien masih bisa melakukan pekerjaan sehari-hari seperti sebelum sakit, mandiri dalam perawatan diri, bekerja di dalam dan diluar rumah.

Pembahasan

Masalah kesehatan yang dibahas pada kasus ini adalah pasien Ny.Z berusia 56 tahun dengan diagnosa klinis *Herpes Zoster*. Manajemen kesehatan dengan konsep kedokteran keluarga dengan konsep kedokteran keluarga pada pasien ini dirasa penting karena penyakit pada pasien merupakan penyakit yang sewaktu-waktu bisa mengalami rekurensi atau kekambuhan dan dapat mencetuskan penularan ke anggota keluarga lain.

Pembinaan pada pasien ini dilakukan dengan mengintervensi pasien beserta keluarga, dimana kunjungan pertama dilakukan pada tanggal 10 Agustus 2023. Pada kunjungan keluarga pertama dilakukan pendekatan dan perkenalan terhadap pasien serta menerangkan maksud dan tujuan kedatangan, diikuti dengan anamnesis tentang keluarga dan perihal penyakit yang telah diderita serta kondisi keluarga.

Masalah yang dimaksud tersebut mencakup faktor internal dan faktor eksternal yang mempengaruhi penyakit *herpes zoster* pada pasien. Didapatkan hasil yaitu pasien memiliki pengetahuan yang kurang tentang penyakit yang diderita terutama penyebab dan cara pencegahannya agar keluhan tidak berulang kembali. Pasien memiliki perilaku kebersihan diri yang kurang serta kurangnya aktivitas fisik pasien seperti olahraga. Dari segi perilaku kesehatan pasien masih mengutamakan kuratif daripada preventif dan memiliki pengetahuan yang kurang tentang penyakit yang diderita. Pasien jarang memeriksakan diri ke pelayanan kesehatan terdekat.

Dilakukan anamnesis dan pemeriksaan fisik untuk penegakan diagnosis. Pada anamnesis didapatkan pasien mengeluh bintil-bintil berisi cairan di lengan kanan disertai demam sejak tiga hari yang lalu. Pasien juga memiliki riwayat cacar air dua puluh tahun lalu. Pada pemeriksaan fisik pada regio brachii posterior dekstra ditemukan vesikel dengan dasar eritema, multipel, milier, bentuk bulat dan ireguler, batas tegas, tepi tidak rata, berkelompok sesuai dermatom.

Herpes zoster merupakan manifestasi reaktivasi infeksi laten endogen disebabkan oleh reaktivasi *virus varicella zoster* (VZV) berada di dalam neuron ganglion sensorik radiks dorsalis yang biasanya terjadi setelah infeksi primer VZV yang menyebabkan cacar air. Partikel virus dapat menetap selama tahunan dan apabila respon imunitas seluler dan titer antibodi terhadap *virus varicella zoster* menurun sampai tidak lagi efektif mencegah infeksi virus, partikel virus yang laten tersebut akan mengalami reaktivasi dan menimbulkan ruam kulit yang terlokalisasi di dalam suatu dermatom.⁷

Diagnosis klinis *herpes zoster* dapat ditegakkan melalui anamnesis dan gambaran klinis. Gejala prodromal *herpes zoster* biasanya diawali dengan nyeri dan parestesi di area dermatom yang terkait biasanya mendahului erupsi kulit dan bervariasi mulai dari gatal, parestesi, panas, pedih, nyeri tekan, hiperestesi dan rasa seperti ditusuk-tusuk. Dapat pula disertai dengan gejala konstitusi seperti malaise, sefalgia dan *flu like symptoms* yang akan menghilang setelah erupsi kulit muncul. Dalam 24-48 jam awal mula lesi berupa makulopapular eritematosa menjadi vesikel berkelompok dengan dasar kulit eritematosa. Vesikel berisi cairan jernih kemudian menjadi keruh, dapat menjadi pustul dan krusta dalam 7-10 hari.⁵

Pada *herpes zoster* pemeriksaan fisik khas didapatkan vesikel berkelompok dengan dasar berwarna kemerahan, unilateral dan tersebar dermatomal. Tidak ada riwayat ruam serupa pada distribusi yang sama untuk menyingkirkan herpes simpleks *zosteriformis*, kemerahan karena enterovirus, poxvirus. Zoster tanpa kelainan kulit (*zoster sine herpete*) yang terkadang ditandai dengan adanya paralisis wajah, meningitis, stroke, myelitis, dan infeksi gastrointestinal.^{8,9}

Berdasarkan masalah tersebut pasien diberikan terapi berupa terapi farmakologi kepada pasien. Terapi farmakologi diberikan terapi analgetik parasetamol untuk keluhan demam dan sebagai anti nyeri pada pasien. Pasien juga diberikan antiviral berupa asiklovir sistemik dan asiklovir topikal. Tujuan utama pemberian obat antivirus adalah untuk menurunkan tingkat keparahan lesi, memperpendek durasi lesi dan mencegah penyebaran lesi agar terbatas pada dermatom primer.¹

Pasien diberikan terapi parasetamol untuk keluhan demam dan sebagai anti nyeri pada pasien. Dosis parasetamol yang diberikan yaitu 3x500mg. Pemberian analgetik membantu meringankan nyeri akut. Pada pasien diberikan parasetamol untuk mengambil manfaat analgetik dan antipiretiknya sehingga dapat meringankan dua gejalanya sekaligus yang dialami pasien. Terapi antiviral yang digunakan adalah asiklovir (800 mg, lima kali sehari selama tujuh hari). Meski efektivitasnya dalam mencegah

komplikasi berupa *neuralgia post herpetic* (NPH) masih kontroversial, namun semua obat antiviral tersebut dapat menurunkan insidensi munculnya lesi baru secara signifikan serta mempercepat penyembuhan dan resolusi nyeri akut yang dikeluhkan oleh pasien.^{6,7}

Antivirus yang direkomendasikan dalam waktu 72 jam sejak timbulnya ruam untuk mengurangi waktu penyembuhan ruam dan durasi serta keparahan nyeri akut pada orang dewasa tua dengan herpes zoster yang diobati Asiklovir merupakan analog *guanosine* yang secara selektif difosforilasi oleh timidine kinase *virus varicella zoster* (suatu substrat lemah untuk timidine kinase seluler) dan menjadi terkonsentrasi pada sel yang terinfeksi. Enzim seluler kemudian dikonversikan dari *acyclovir monophosphate* menjadi *acyclovir triphosphate* yang memengaruhi sintesis DNA virus dengan menghambat DNA virus. Asiklovir tersedia dalam bentuk sediaan oral, topikal, maupun intravena.¹

Studi menyatakan bahwa asiklovir oral lebih efektif dalam menghambat replikasi virus varisela zoster pada viremia sekunder dibandingkan dengan viremia primer yang terjadi antara lima hari sebelum dan satu hari setelah onset klinis. Hal tersebut mungkin disebabkan karena adanya perbedaan derajat induksi oleh timidin kinase milik virus pada saat viremia primer dan sekunder. Aktivitas timidin kinase milik virus mulai meningkat 3-5 hari sebelum onset klinis varisela. Asiklovir topikal memengaruhi penyembuhan *herpes zoster* lokal dengan waktu rata-rata untuk berkurangnya pustulasi, pembentukan krusta dan waktu rata-rata untuk penyembuhan.^{10,11}

Kunjungan kedua dilakukan pada tanggal 13 Agustus 2023. Tujuan kunjungan adalah untuk menilai pemahaman penyakit pasien dengan mengisi kuesioner kemudian melakukan intervensi terhadap pasien dengan menggunakan media presentasi poster dalam membantu pasien dalam mengadopsi perilaku baru. Pertama adalah membangun *awareness* (kesadaran) yaitu menyadari stimulus tersebut dan mulai tertarik (*interest*). Selanjutnya, orang tersebut akan menimbang-nimbang baik atau tidaknya stimulus tersebut (*evaluation*) dan mencoba melakukan apa yang dikehendaki oleh stimulus (*trial*). Selanjutnya pada tahap

akhir adalah adoption, berperilaku baru sesuai dengan pengetahuan, kesadaran dan sikapnya.

Pada kunjungan kedua, intervensi yang diberikan pada pasien adalah edukasi pemberian terapi non-medikamentosa. Adapun terapi non medikamentosa yang dilakukan pada pasien adalah melakukan konseling edukasi melalui media poster kepada pasien dan keluarga mengenai penyakit herpes zoster, gejala, faktor risiko, cara penularan serta tatalaksananya. Memberikan informasi kepada pasien dan keluarga bahwa *herpes zoster* merupakan infeksi yang disebabkan oleh reaktivasi *virus varicella zoster (VZV)*. Penyakit yang diderita merupakan penyakit yang dapat menular pada orang lain yang belum pernah menderita penyakit serupa serta penyakit pasien dapat berulang kembali menjadi *herpes zoster*, memberikan motivasi kepada pasien untuk menjaga kebersihan diri dan mematuhi pengobatan yang sesuai instruksi dokter.

Dari hasil penelusuran, asiklovir terbukti aman serta dapat mengurangi lamanya demam dan jumlah lesi yang timbul. *Centers for Disease Control and Prevention (CDC)* merekomendasikan agar pasien dengan varisela tetap tinggal di rumah selama enam hari setelah onset ruam (CDC, 2019).¹²

Kunjungan ketiga dilakukan pada tanggal 19 Agustus 2023. Pada kunjungan *follow up* ini dilakukan evaluasi terhadap intervensi yang telah diberikan kepada pasien dan keluarga. Pada kegiatan *follow up* ini dilakukan evaluasi terhadap intervensi yang telah diberikan kepada pasien. Didapatkan keluhan nyeri, panas, gatal, dan bintil-bintil pada lengan kanan dan punggung sudah berkurang. Pada pemeriksaan fisik yang tersisa berupa bercak-bercak putih pada kulit pasien. Evaluasi dari intervensi farmakologis pasien menggunakan obat sesuai dengan aturan. Selain itu, dari hasil intervensi non-farmakologis sudah terjadi perubahan dalam pola hidup keluarga pasien seperti lebih sering membersihkan rumah dan rutin menjemur kasur dan bantal, tidak menggunakan barang pribadi secara bersamaan. Pengetahuan keluarga mengenai penyakit yang diderita pasien sudah cukup baik. Kesadaran keluarga terkait pentingnya menjaga kesehatan kulit sudah cukup baik.

Secara keseluruhan, tujuan intervensi dari berbagai aspek ini dinilai sudah cukup baik

dari segi pengetahuan dan perubahan perilaku. Evaluasi juga dilakukan dengan meminta pasien dan keluarganya untuk mengisi kuesioner. Pasien dan keluarga menjawab pertanyaan di kuesioner dengan benar dibandingkan sebelum dilakukan intervensi.

Simpulan

Berdasarkan kasus ini, didapatkan masalah kesehatan pada pasien seorang perempuan usia 56 tahun dengan *herpes zoster* dengan pengetahuan pasien dan keluarga yang kurang mengenai penyakit yang diderita menjadi faktor risiko terjadinya penyakit. Pada pasien, telah dilakukan penatalaksanaan secara holistik dan komprehensif pada pasien dan keluarga dengan intervensi berupa farmakologis dan non farmakologis dengan harapan mampu mengatasi masalah kesehatan yang dialami dan meningkatkan kualitas hidup pasien. 2

Daftar Pustaka

1. Levin MJ, Schmader KE, Oxman MN. *Varicella and herpes zoster*. Fitzpatrick's dermatology in general medicine New York: McGraw-Hill; 2019.
2. Chen LK, Arai H, Chen LY, et al. Looking back to move forward: a twenty-year audit of herpes zoster in Asia-Pacific. *BMC Infect Dis*. 2017;17(1):213.
3. SAGE. *Herpes zoster vaccines*. SAGE Working Group on *Varicella and Herpes zoster Vaccines*; 2014.
4. Marra F, Parhar K, Huang B, Vadlamudi N. Risk Factors for Herpes Zoster Infection: A Meta-Analysis. *Open Forum Infect Dis*. 2020 Jan 9;7(1):ofaa005.
5. Perhimpunan Dokter Spesialis Kulit dan Kelamin Indonesia (PERDOSKI). *Panduan Praktik Klinis bagi Dokter Spesialis Kulit dan Kelamin di Indonesia*. Jakarta: PERDOSKI; 2017.
6. Weinmann S, Naleway AL, Koppolu P, et al. Incidence of Herpes Zoster Among Children: 2003–2014. *Pediatrics*. 2019;144(1):e2018917.
7. Pusponegoro, Erdina HD. *Penyakit virus*. In: Sri Liwunih, Kusmarinah B, Wresti I, editors. *Buku Ajar Ilmu Penyakit Kulit Dan Kelamin*. Edisi ketujuh. Jakarta: Fakultas Kedokteran Universitas Indonesia; 2015.

8. Gershon AA, Breuer J, Cohen JI, Cohrs RJ, Gershon MJ, Gildea D, et al. Varicella zoster virus infection. *Nat Rev Dis Prim*. 2015;1(1506):1–41.
9. Sampathkumar P, Drage LA. *Herpeszoster* (shingles) and postherpetic neuralgia. *Mayo Clin Proc*. 2009;84(3):274–80.
10. Hammer KDP, Dietz J, Lo TS, Johnson EM. A Systematic Review on the Efficacy of Topical Acyclovir, Penciclovir, and Docosanol for the Treatment of Herpes Simplex Labialis. *EMJ European Medical Journal*. 2018;6(1):118–123.
11. Theresia, H. S. R. S. Terapi Asiklovir pada Anak dengan Varisela Tanpa Penyulit. *Sari Pediatri*, Vol. 11, No. 6. 2010.
12. A Center for Disease Control and Prevention. Shingles (Herpes Zoster). 2019.